4.3 Was gibt es Neues in der Orthopädischen Tumorchirurgie?

J. Hardes, D. Andreou, A. Streitbürger

1 Aneurysmatische Knochenzyste

Die aneurysmatische Knochenzyste (AKZ) ist ein benigner, lokal aggressiver Knochentumor, der ein expansives und destruktives Wachstumsmuster aufweist [1, 13]. Bis vor wenigen Jahren war die Exkochleation der Zystenwand und die Auffüllung des resultierenden Defektes mit Spongiosa, Knochenersatzmaterial oder -zement die Therapie der Wahl [1]. In den letzten Jahren hat allerdings die perkutane Instillation von Polidocanol, einer sklerosierenden Substanz, die zur Therapie von oberflächlichen Varizen eingesetzt wird, an Bedeutung zugenommen [1]. Die lokale Applikation von Polidocanol führt zur Denaturierung der Zystenwand und im weiteren Verlauf zur ossären Konsolidierung [1] *(siehe Abb. 1a–c)*.

Aufgrund von starken lokalen Schmerzen, die im Moment der Polidocanolinstillation kurzzeitig auftreten können, wird die Intervention in Allgemeinnarkose oder Analgosedierung durchgeführt [1, 4]. Unter Bildwanderkontrolle erfolgt die Trepanation der Zystenwand mit einer 16- bis 18-G-Nadel und die Aspiration von Zystenflüssigkeit zur Verifizierung der korrekten Nadellage [1]. Die Aspiration einer relevanten Menge von blutiger Flüssigkeit von der Zyste wird als Hinweis für eine noch aktive

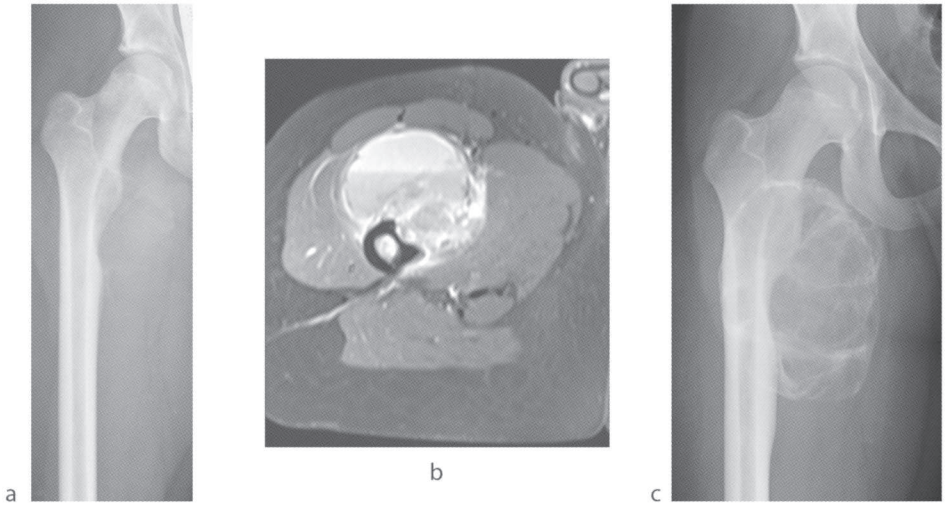

Abb. 1a–c: Röntgen- und MRT-Bilder
1a: anterior-posteriores Röntgenbild eines 16-jährigen Jungen mit einer subperiostalen AKZ
1b: axiales MRT mit Kontrastmittel mit Spiegelbildung
1c: Anterior-posteriores Röntgenbild nach 4-maliger Polidocanolinjektion und zunehmender Ossifikation der AKZ. Es erfolgte dann eine ohne größere Blutungen mögliche Resektion.