2.4 Was gibt es Neues bei der non-intubated Video-assisted thorascopic surgery (niVATS)?

P. Zardo, N. Zinne, A. Selman, H. Starke, A. Haverich

1 Historie

Wegweisende Pionierleistungen, wie die Durchführung und Publikation der ersten Thorakoskopie mittels *Neitz'schem* Zystoskop durch den irischen Urologen *Sir Francis Richard Cruise* im Jahre 1866, stellen die unabdingbare Grundsteinlegung der modernen Thorakoskopie dar. Erst sie ermöglichten es dem Pneumologen *Jacobaeus* zum Urvater der Thorakoskopie zu werden, bevor Chirurgen wie *Alexander Wischnewski* auch ausgedehnte thorakale Eingriffe in Lokalanästhesie durchführen konnten. Physiker wie *Harold Hopkins* und Unternehmer wie *Karl Storz* trugen entscheidende technische Entwicklungen wie die der Stablinse und die der Kaltlichtquelle bei, damit *Kurt Semm* in Kiel die erste laparoskopisch assistierte Appendektomie durchführen konnte. Erst so wurde es *Giancarlo Roviario* 1992 möglich, die erste VATS-Lobektomie in Mailand durchzuführen, bevor *Diego Gonzales Rivas* 2012 die erste uniportale non-intubated video-assisted (niVATS) lobectomy publizierte.

Insgesamt begann die Wiederentdeckung der Lungenchirurgie unter Spontanatmung, jetzt auch unter Einsatz moderner Videotechnik, Ende der 1990er-Jahre mit Talkumpleurodesen bei Pneumothorax [1] bzw. mit der Applikation von Fibrinkleber bei Hochrisikopatienten [2]. Anfang der 2000er wurden dann zunächst extraanatomische [3], später auch anatomische Lungenresektionen [4] durchgeführt, bevor dann in 2018 die ersten Lobektomien unter Spontanatmung in Deutschland erfolgten [5].

2 Status quo

Noch immer zeigt sich, dass im Grunde genommen 2 Grundformen der non-intubated VATS koexistieren und sich in wesentlichen Punkten unterscheiden: Major- und Minorprozeduren. Während sich kleinere Eingriffe zunehmend auf breiter Front etablieren, bleiben anatomische Resektionen weiterhin den großen Zentren vorbehalten. Eine Ende 2018 durchgeführte Erhebung an deutschen thoraxchirurgischen Kliniken durch die Arbeitsgruppe von Herrn Stoelben [6] bestätigt diesen Eindruck. Zwar führen insgesamt 32 Kliniken in Deutschland inzwischen regelmäßig niVATS-Prozeduren durch, jedoch erfolgen nur an 3 Häusern auch Lobektomien via niVATS regelhaft. Als Hinderungsgründe werden insbesondere mangelnde Erfahrung, Zweifel an der Durchführbarkeit und fehlende Indikationen angeführt. Feedback durch Teilnehmer an in unserem Hause angebotenen Masterclass-Kursen mit Live-Operationen vor Ort untermauern diese Erfahrungen. Wir stellten fest, dass nach geeignetem Coaching niVATS-Programme mit akzeptablem Aufwand etabliert werden können, allerdings führt dies beim Gros der Absolventen dazu, dass im Anschluss mit Minor-niVATS-Prozeduren begonnen wurde, jedoch Major-Resektionen weiterhin wenigen Schwerpunktzentren vorbehalten bleiben. Schlüssel zum Erfolg ist ein stringentes simultanes Coaching von Anästhesisten und Chirurgen, die zu einer eingespielten Einheit formiert werden müssen. Detaillierte Beschreibungen der entscheidenden intraprozeduralen Schritte, die sich nicht ausschließlich auf die rein chirurgischen Techniken kaprizieren, sondern auch auf relevante Aspekte der Analgesie- und Se-

dierungsverfahren eingehen, können zusätzliche Hilfestellung beim Aufbau eines entsprechenden Programms leisten [7].

Seit 2018 sind 46 Publikationen zum Themenkomplex niVATS in referierten Journalen veröffentlicht worden, allerdings kann man die existierende Datenlage aktuell noch nicht als eindeutig einschätzen. 2 im Jahr 2019 publizierte Metaanalysen [8, 9] belegen zwar grundlegende Vorteile der niVATS hinsichtlich Aufenthaltsdauer, Komplikationen, Operationsdauer und Mortalität, differenzieren hinsichtlich des Outcomes jedoch noch nicht klar genug zwischen Major- und Minorprozeduren. Sowohl die erste Metaanalyse mit 27 Studien, einschließlich 9 randomisierter Trials und 2 537 eingeschlossenen Patienten [8] als auch die zweite Publikation mit 5 randomisierten Trials, insgesamt 15 Arbeiten und 858 eingeschlossenen Patienten [9], haben die gleichen Limitationen wie vorausgegangene Metaanalysen zu diesem Themenkomplex. Es handelt sich um ein insgesamt ausgesprochen heterogenes Patientenkollektiv, sowohl hinsichtlich der durchgeführten Prozeduren als auch hinsichtlich des verwendeten Anästhesieprotokolls, einschließlich der verwendeten Regionalverfahren und Analgesiekonzepte. In Summe scheint es eine robuste Datenlage für Vorteile der niVATS bei Minorprozeduren zu geben, wobei ein großer Anteil der entsprechenden Publikationen aus dem italienischen Sprachraum stammen. Bei Majorprozeduren stammen die veröffentlichten Daten nahezu ausschließlich aus dem asiatischen Raum, und noch immer kann die von *Jin-Shing Chen* 2014 aus Taiwan publizierte Arbeit [10] als bedeutendste Publikation zur Durchführung von anatomischen Lungenresektionen unter Spontanatmung betrachtet werden. Seine Arbeitsgruppe stellt hier die Erfahrung aus 189 Lobektomien und 28 Segmentresektion in triportaler Technik vor, wobei alle Patienten mit 50–100 µg Fentanyl und target-controlled-Propofol-Gaben sediert wurden. Detaillierte Angaben zu pCO_2-Verläufen mit etwaigen Hyperkapniephasen wurden nicht gemacht. Ob nun eine derartige Form der niVATS bei Lobektomie Vorteile bietet, versucht eine Arbeit [11] im Sinne eines „Best Evidence Topic" anhand von 5 aus 324 gescreenten Publikationen zu beantworten, und kommt zu folgendem Schluss: niVATS ist mit niedrigen Konversionsraten zur orotrachealen Intubation vergesellschaftet und eine Konversion selbst bedingt keine höhere Morbidität oder Mortalität. Hieraus lässt sich natürlich keine generelle Empfehlung zur Durchführung anatomischer Lungenresektionen unter Spontanatmung ableiten, sodass dieser Eingriff weiterhin auf absehbare Zeit spezialisierten Zentren vorbehalten bleiben wird. In Anbetracht der noch unklaren Datenlage, gerade hinsichtlich der Situation in Deutschland und Europa, haben wir unsere initiale Erfahrung mit 88 niVATS-Patienten (hierunter 40 anatomische Resektionen) zusammengestellt [12]. Erfreulicherweise konnten wir eine niedrige Mortalität (0 % 30-Tages-Mortalität) und Morbidität (28,4 %) bestätigen und eine Konversion zur orotrachealen Intubation war trotz der initialen Lernkurve nur in 6,8 % der Fälle erforderlich. Pulmonale Komplikationen traten in unserem Patientenkollektiv seltener auf, als durch die beiden Risiko-Scores LAS VEGAS und ARISCAT vorhergesagt. Kardiale Komplikationen waren ebenfalls seltener als durch ThRCRI prognostiziert. Somit könnte die niVATS in Zukunft sicherlich eine gute Ergänzung des operativen Spektrums spezialisierter Zentren darstellen.

3 Ausblick

An dieser Stelle seien exemplarisch 3 technologische Innovationen aufgeführt, die in den nächsten Jahren eine Verbesserung der Versorgungsqualität herbeiführen könnten:

3.1 Medasense NOL

Gegenwärtig erfolgt die intraoperative Opioid-Analgesie in der Regel anhand von Parametern wie Herzfrequenz und Blutdruck, sodass es sowohl zu Unter- als auch Überdosierungen kommen kann. Ein multiparametrisches Nozizeptions-Monitoring (Medasense NOL, Medasense Biometrics Ltd, Ramat Gan, Israel) könnte diesbezüglich wertvolle Hilfestellung leisten. Eine aktuelle Arbeit aus dem British Journal of Anaesthesia [13] zeigt, dass trotz fehlender Abweichungen im intra- und postoperativen Opiatverbrauch eine signifikante Reduktion

postoperativer Schmerzen erzielt werden kann. Obwohl aktuell die Kalibrierung des kommerziell erhältlichen Systems ausschließlich anhand von Patienten in Allgemeinanästhesie erfolgt ist, konnten wir bereits erfolgreiche Einsätze im Rahmen von niVATS-Prozeduren dokumentieren. Die erste NOL-kontrollierte niVATS-Lobektomie erfolgte unter Spontanatmung mit 6–8 l O_2 über eine High-flow-Maske unter liegendem Periduralkatheter. Dieser wurde 20 Minuten vor dem Eingriff mit Ropivacain und Sufentanil aufgespritzt und der Eingriff selbst erfolgte in uniportaler Technik nach Standardprotokoll [7]. Der Patient war jederzeit ansprechbar und leicht sediert, die Gabe von Dexmedetomidin erfolgte unter NOL-Kontrolle *(Abb. 1)*. Hierbei zeigte sich, dass vegetative Reize sicher von nozizeptiven Ereignissen unterschieden werden konnten *(Abb. 2)*. Durch Messen objektiver Parameter zur Begleitung des Eingriffes erhalten gerade weniger erfahrene Anästhesisten wertvolle Hilfestellung, wodurch die Akzeptanz für derartige Eingriffe im Team möglicherweise steigt.

Abb. 1: NOL-Monitoring im Rahmen einer niVATS-Lobektomie

3.2 SyncVR

Virtual Reality hält seit einiger Zeit Einzug in den klinischen Alltag, und gerade die Modulation des subjektiven Schmerzempfindens stellt einen vielversprechenden Ansatz dar. Aktuelle Metaanalysen belegen die Effektivität entsprechender Systeme in der Behandlung akuter und auch chronischer Schmerzen [14] genauso wie als Instrument zur gezielten Ablenkung bei der Durchführung kleinerer Interventionen [15]. Basierend auf einer flexiblen Android®-Plattform können dedizierte Apps entsprechend dem geplanten Einsatzort entwickelt werden. Derzeit wird mit den Entwicklern vornehmlich an der Implementierung eines Noise-canceling-Systems zur Optimierung der intraoperativen Abschottung des Patienten sowie an visuellen Lösungen zur Modulierung von Atemfrequenz und -tiefe geforscht. Auch hier waren die ersten Einsätze vielversprechend. Die Anwendung im Operationssaal ist problemlos möglich *(Abb. 3)*, auch in der üblichen Seitenlagerung ist ein hoher Patientenkomfort erreichbar *(Abb. 4)*.

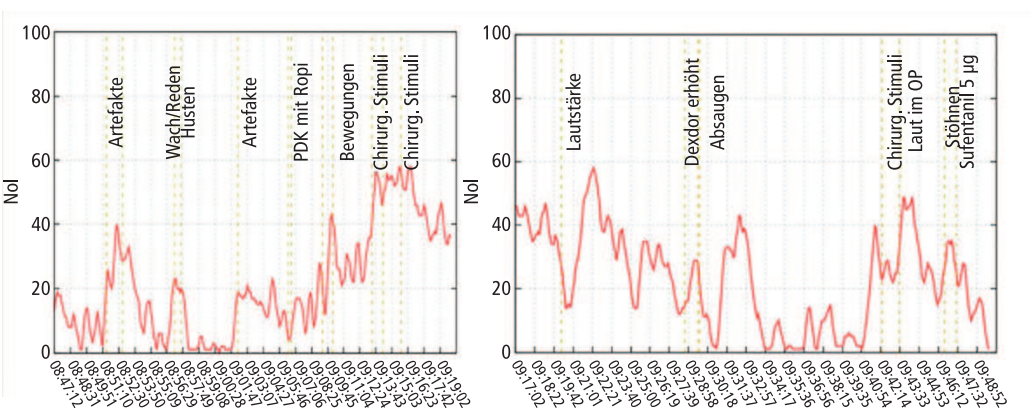

Abb. 2: Annotiertes Echtzeitreading. Vegetative Reize, Stimuli und Nozizeption können gezielt unterschieden werden

Abb. 3: Patient zur niVATS mit SyncVR-Brille

Abb. 4: Seitenlagerung zur niVATS links. Diese ist auch mit VR-System problemlos möglich

3.3 Nah-Infrarot-Fluoreszenz (NIF) mit Indocyanin-Grün (ICG)

Für das menschliche Auge nicht sichtbares Licht mit einer Wellenlänge zwischen 700–900 nm ermöglicht es im Zusammenspiel mit dem entsprechenden wasserlöslichen Kontrastmittel Indocyanin-Grün, gezielt bestimmte Strukturen in Echtzeit aufzulösen [16]. Neben der Darstellung von Sentinel-Lymphknoten, Markierung intrapulmonaler Raumforderungen, gegebenenfalls durch Einsatz eines elektromagnetischen Navigations-Bronchoskopie-Systems, oder der Visualisierung des Ductus thoracicus, erscheint vor allem die plastische visuelle Darstellung der intersegmentalen Grenzen vielversprechend [16]. Da parenchymerhaltende anatomische Resektionen, gerade bei Patienten mit eingeschränkter Reserve, immer mehr zum Standard avancieren [17], können innovative Verfahren gerade bei der Durchführung komplexer Segmentektomien in minimal-invasiver Technik hilfreich sein. Eine kürzlich erschienene Arbeit hat gezielt die Durchführung minimal-invasiver Segmentresektionen in konventioneller Technik (n = 149 Patienten) mit einem ICG-basierten Verfahren (n = 92 Patienten) verglichen [18]. Zusammenfassend ließen sich die Segmentgrenzen in der ICG-Gruppe besser darstellen, die Operationsdauer wurde kürzer (79 vs. 96 Minuten) und postoperative Parenchymleckagen > 5 Tage seltener (7,6 vs. 14,1 %). Unsere Arbeitsgruppe kann diesen positiven Eindruck bestätigen und die Technik lässt sich problemlos auch bei der Durchführung einer niVATS-Segmentektomie einsetzen: Am Beispiel einer einfachen linksseitigen Segment-6-Resektion haben wir zunächst die segmentale Vene sowie die segmentale Arterie angeschlungen *(Abb. 5)*, bevor ICG systemisch appliziert wurde *(Abb. 6)*. Sobald eine homogene ICG-Verteilung vorliegt *(Abb. 7)*, kann die Segmentgrenze problemlos dargestellt *(Abb. 8)* und die eigentliche Resektion durchgeführt werden.

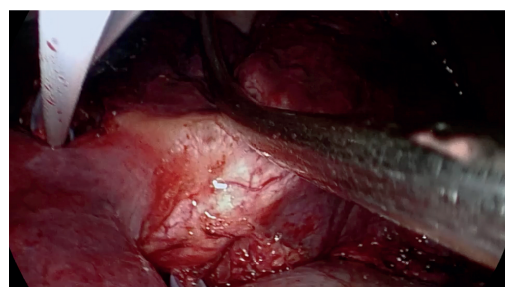

Abb. 5: Darstellen und Anschlingen der segmentalen Arterien (links oben) und Venen (Mitte unten) des linken Unterlappens

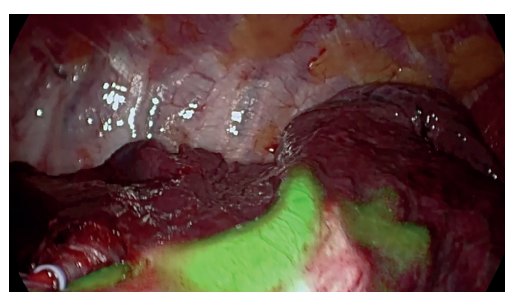

Abb. 6: Initiales Anfluten von ICG nach i. v.-Gabe. Der Tracer gelangt in die Pulmonalarterie und der Befund kann in Echtzeit visualisiert werden

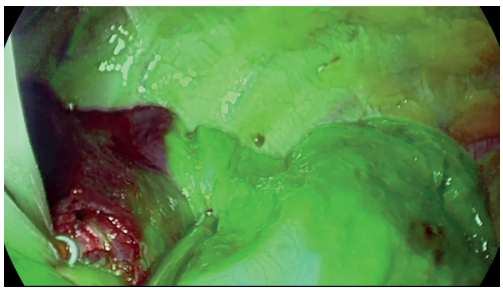

Abb. 7: Spätere Phase mit homogener ICG-Verteilung in den perfundierten Parenchymanteilen. Auch die Thoraxwand ist inzwischen kontrastiert

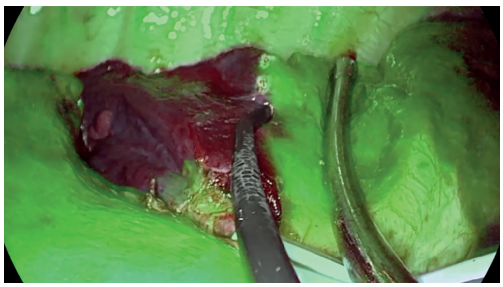

Abb. 8: Markieren der Segmentgrenze mittels Diathermie. Hiernach können die Gefäße und der Bronchus versorgt werden

In Summe handelt es sich in allen 3 Fällen um vielversprechende Technologien, die das Potenzial haben, die Patientensicherheit wie auch den Patientenkomfort zu erhöhen und gleichzeitig die Akzeptanz der niVATS auf chirurgischer wie auch auf anästhesiologischer Seite zu steigern.

Literatur

[1] Tschopp JM, Brutsche M, Frey JG: Treatment of complicated spontaneous pneumothorax by simple talc pleurodesis under thoracoscopy and local anaesthesia. Thorax 1997; 52 (4): 329–332.

[2] Mukaida T, Andou A, Date H et al.: Thoracoscopic operation for secondary pneumothorax under local and epidural anesthesia in high-risk patients. Ann Thorac Surg 1998; 65 (4): 924–926.

[3] Pompeo E, Mineo D, Rogliani P et al.: Feasibility and results of awake thoracoscopic resection of solitary pulmonary nodules. Ann Thorac Surg 2004; 78 (5): 1761–1768.

[4] Al-Abdullatief M, Wahood A, Al-Shirawi N et al.: Awake anaesthesia for major thoracic surgical procedures: an observational study. Eur J Cardiothorac Surg 2007; 32 (2): 346–350.

[5] Zardo P, Zinne N, Logemann F, Rivas D: Non-intubated uniportal video-assisted thoracoscopic surgery-lobectomy in Germany – the first 2 cases. Journal of Visualized Surgery 2018; 4: 178–178. 10.21037/jovs.2018.07.18.

[6] Galetin T, Lopez-Pastorini A, Kosse N et al.: Video-assisted Thoracoscopic Surgery in Local Anaesthesia and Analgosedation – a Survey of the Members of the German Society of Thoracic Surgeons. Zentralbl Chir 2019; doi: 10.1055/a-0988-0085.

[7] Zinne N, Kropivnitskaya I, Selman A, Zardo P: Minimal-invasive anatomische Lungenresektionen unter Spontanatmung. 2019. Z Herz – Thorax – Gefäßchir 33: 20.

[8] Wen Y, Liang H, Qiu G et al.: Non-intubated spontaneous ventilation in video-assisted thoracoscopic surgery: a meta-analysis. Eur J Cardiothorac Surg. 2019 Nov 14. pii: ezz279. doi: 10.1093/ejcts/ezz279.

[9] Zhang K, Chen HG, Wu WB et al.: Non-intubated video-assisted thoracoscopic surgery vs. intubated video-assisted thoracoscopic surgery for thoracic disease: a systematic review and meta-analysis of 1 684 cases. J Thorac Dis 2019; 11 (8): 3556–3568.

[10] Chen KC, Cheng YJ, Hung MH et al.: Nonintubated Thoracoscopic Surgery using regional anesthesia and vagal block and targeted sedation. J Thorac Dis 2014; 6 (1): 31–36.

[11] Ali JM, Volpi S, Kaul P, Aresu G: Does the „non-intubated“ anaesthetic technique offer any advantage for patients undergoing pulmonary lobectomy? Interact Cardiovasc Thorac Surg 2019; 28: 555–558.

[12] Starke H, Zinne N, Leffler A et al.: Developing a minimally-invasive approach to non-intu-

bated uniportal VATS in minor and major thoracic Surgery. JTD in press.

[13] Meijer F, Honing M, Roor T et al.: Reduced postoperative pain using Nociception Level-guided fentanyl during sevofluorane anaesthesia: a randomized controlled trial. BJA 2020.

[14] Mallari B, Spaeth EK, Goh H, Boyd BS: Virtual reality as an analgesic for acute and chronic pain in adults: a systematic review and meta-analysis. J Pain Res 2019; 12: 2053–2085.

[15] Indovina P, Barone D, Gallo L et al.: Virtual reality as a distraction intervention to relieve pain and distress during medical procedures. Clin J Pain 2018; 34: 858–877.

[16] Chiu CH, Chao YK, Liu YH et al.: Clinical use of near-infrared fluorescence imaging with indocyanine green in thoracic surgery: a literature review. J Thorac Dis 2016; 8: S744–748.

[17] Tane S, Nishio W, Nishioka Y: Evaluation of the residual lung function after thoracoscopic segmentectomy compared with lobectomy. Ann Thorac Surg 2019; 108: 1543–1550.

[18] Liu Z, Yang R, Cao H: Near-infrared intraoperative imaging with indocyanine green is beneficial in video-assisted thoracoscopic segmentectomy for patients with chronic lung diseases: a retrospective single-center propensity-score matched analysis. J Cardiothorac Surg 2020; 15: 303.